

# Place des prothèses trapézo-métacarpiennes dans le traitement chirurgical de la rhizarthrose

## Place of Trapezio-Metacarpal Prosthesis in Surgical Treatment of Carpo-Metacarpal Arthritis

Bruno Lussiez

IM2S Clinique médico-chirurgicale orthopédique de Monaco - 11, avenue d'Ostende - 98000 Monaco.

### Mots clés

- ◆ Rhizarthrose
- ◆ Prothèse articulaire
- ◆ Articulation trapézo-métacarpienne
- ◆ Traitement chirurgical

### Résumé

Les prothèses trapézo-métacarpiennes (PTM) sont une des options modernes du traitement chirurgical de la rhizarthrose en France. Par rapport aux trapézectomies, leur justification est d'abord biomécanique (maintien des centres de rotation, et d'action des systèmes musculaires), mais également clinique, par la qualité de leurs résultats.

Apparues dans les années 70, et conçues sur le principe de la rotule, le nombre important de leurs complications a diminué leurs indications et imposé aux chirurgiens des modifications portant essentiellement sur leur modularité, le choix des tailles, le mode de fixation, le centre de rotation, et la forme des cupules. Une nouvelle génération de PTM a vu le jour dans les années 90/2000, avec des résultats cliniques comparables ou supérieurs à ceux des trapézectomies, permettant la publication de séries importantes avec des reculs significatifs. Les taux de complications (luxations, descellements) sont similaires à ceux des autres arthroplasties. Plus récemment le principe de double mobilité utilisé pour les prothèses de hanche a été appliqué aux PTM permettant d'espérer une diminution de certaines complications tardives.

La rigueur s'impose au chirurgien qui souhaite réaliser cette intervention, en analysant en premier le patient, notamment son âge et son activité physique. Il doit être informé des avantages de ce type d'intervention, de ce qu'il pourra faire et ne pas faire, des possibilités de reprise, et de la nécessité d'un suivi clinique et radiologique. Le chirurgien doit choisir un type de prothèse référencé, et apprendre la technique de pose auprès de confrères.

### Keywords

- ◆ CMC arthritis
- ◆ Prosthesis
- ◆ Trapezio-metacarpal joint
- ◆ Surgical treatment

### Abstract

Trapezio-metacarpal prosthesis (TMP) is one of the modern options for surgical treatment of carpo-metacarpal arthritis in France. In comparison with trapeziectomies, justification is essentially biomechanical (conservation of centers of rotation, and action of the muscles), and also clinical, with good quality of results.

First cases appeared in the seventies based on principle of « ball and sockets », but high level of failure diminished their indications, leading to important modifications: modularity, number of sizes (stem, neck, cup), type of fixation, center of rotation, shape of the cup. A new generation appeared in the nineties with clinical results similar to trapeziectomies. Series of different types of prosthesis are published with significant number of cases and follow-up, especially in French literature, with a failure rate (instability, loosening) similar to those of other arthroplasties. More recently the principle of double mobility has been applied, for diminishing number of late complications.

For the surgeon it is important to analyze first the patient, especially his age and level of physical activity. He must be informed on advantages of the method, but also the limits and the possibility of surgical revision. Orthopedic or Hand surgeon has to utilize referenced type of prosthesis, and experienced in that technique.

La rhizarthrose, ou arthrose de l'articulation trapézo-métacarpienne, (Fig.1) atteint une femme sur trois après la ménopause, et touche un homme sur huit (1). Il s'agit en fait d'une affection régionale, retentissant sur les articulations adjacentes, notamment la métacarpo-phalangienne, mais également sur d'autres structures, comme la première commissure, la première coulisse tendineuse (De Quervain), ou le canal carpien. Elle est à l'origine d'une déstabilisation de la colonne du pouce aux conséquences fonctionnelles (douleurs), biomécaniques (force), anatomiques (mobilités) et esthétiques (déformation).

Son traitement est avant tout médical, à base d'antalgiques, d'immobilisation temporaire par orthèses statiques et dynamiques, d'infiltrations, d'injections d'acide hyaluronique écho-guidées, et plus récemment d'injections de PRP (Plasma Rich Platlet), en phase d'essais.

Le traitement chirurgical s'impose en cas d'échec du traitement conservateur, et ses indications en sont la douleur, la diminution de la force de préhension (pincés pollici-digitales), la diminution des mobilités du pouce, enfin plus accessoirement l'aspect esthétique.

### Correspondance :

Bruno Lussiez

IM2S Clinique médico-chirurgicale orthopédique de Monaco - 11, avenue d'Ostende - 98000 Monaco.

Tel : (00377) 99 99 10 13 / E-mail : b.lussiez@wanadoo.fr

Disponible en ligne sur [www.acad-chirurgie.fr](http://www.acad-chirurgie.fr)

1634-0647 - © 2017 Académie nationale de chirurgie. Tous droits réservés.

DOI : 10.14607/emem.2017.1.011

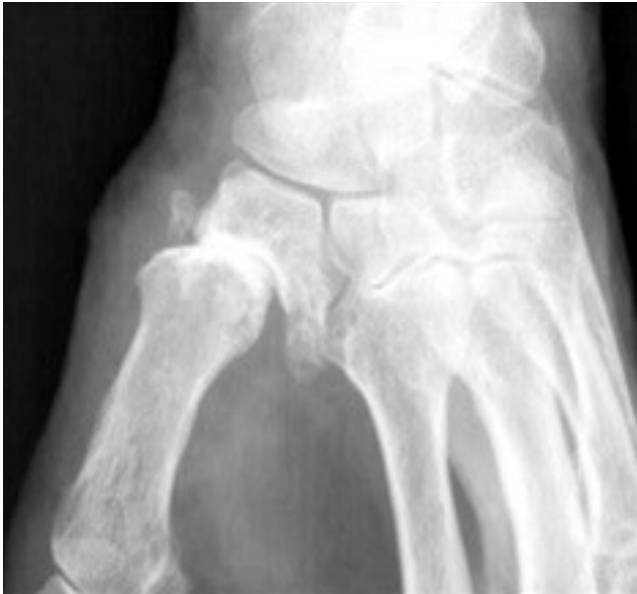

Figure 1 :  
Rhizarthrose de  
stade chirurgical.




Figure 2 :  
Pr. Jean-Yves.  
de La Caffinière.

## Historique

Les premières techniques utilisées sont les trapézectomies et les arthrodèses trapézo-métacarpiennes et datent de 1949 (2,3). Les trapézectomies peuvent être totales ou partielles, avec ou sans interposition (tendineuse, cartilage chondrocostal), avec ou sans ligamentoplastie (tendons APL, FCR), avec ou sans brochage temporaire. Ces différentes techniques donnent 80 à 90% de patients indolores, sont d'une relative simplicité d'exécution, facilement transmissibles, n'ont pas de contre-indications, et sont peu onéreuses. Elles ont cependant plusieurs inconvénients, l'importance de la résection osseuse définitive, le raccourcissement de la colonne du pouce (40% des cas), la durée d'immobilisation, et les délais de récupération (6 mois en moyenne), la diminution de la force des pinces (4), l'apparition ou l'aggravation d'une hyper-extension métacarpo-phalangienne, l'instabilité intracarpienne, et les conflits scapho-métacarpiens par migration proximale du pouce. Les arthrodèses trapézo-métacarpiennes entraînent l'indolence, la stabilité articulaire, et la récupération d'une bonne force, mais sont en revanche d'une exécution plus délicate, consolident difficilement (30% à 48% de pseudarthroses), favorisent l'apparition d'une arthrose des articulations STT et MP (5), et la raideur du pouce proximal est pénalisante dans un certain nombre d'activités.

Le traitement chirurgical moderne fait appel aux implants d'interposition et aux prothèses couplées trapézo-métacarpiennes (PTM). Ces techniques présentent plusieurs avantages : elles respectent au mieux l'anatomie, par la conservation des structures ligamentaires et tendineuses, et des résections osseuses minimales sur le trapèze et le premier métacarpien, maintenant ou restituant la longueur du pouce. Les premiers implants d'interposition datent de 1972, conçus par AB Swanson (6) en élastomère de silicone. L'instabilité articulaire, l'usure et la déchirure de certains implants, la présence de particules de silicone dans les tissus avoisinants en ont progressivement diminué les indications. Plus récemment le pyrocarbone (7) a été utilisé sous différentes formes grâce à ses propriétés biomécaniques (module d'élasticité de Young), et son faible taux d'usure. Ils accompagnent une trapézectomie totale ou partielle. Les premiers résultats sont satisfaisants, mais quelques cas d'instabilité, de douleurs résiduelles sont à signaler. Un recul plus important permettra d'en affiner les indications.

Les prothèses couplées trapézo-métacarpiennes ont avant tout une justification biomécanique. Elles permettent un point d'appui mécanique entre trapèze et premier métacar-

pien, permettant le maintien des centres approximatifs de rotation physiologique de l'articulation (8) et de conserver au mieux le centre d'action des huit systèmes musculaires recrutés pour la trapézo-métacarpienne, ainsi que la longueur du pouce.

C'est Jean-Yves de La Caffinière (9) (Fig.2) qui conçoit le premier en 1973 une PTM sur le principe de la rotule (Ball and Socket). Il s'agit d'une prothèse en chrome-cobalt (Vitalium), cimentée à col droit, à tige droite et de section ronde, avec une seule taille de cupule en polyéthylène. Les premiers résultats sont un peu décevants, à l'origine de modifications importantes permettant l'apparition de nouveaux modèles dans les années 80/90. Ces améliorations portent sur la conception de la prothèse : dessin anatomique des tiges métacarpiennes, proposées en plusieurs tailles, modularité du col avec différentes angulations, fixation avec ciment ou préférentiellement sans ciment par titane poreux et/ou hydroxyapatite, différentes formes de cupule trapézienne (hémisphérique, cylindro-hémisphérique, tronquée, cône, double cône, vis), semi-rétentivité du couple cupule/insert.

## Technique chirurgicale

La technique, les ancillaires et les voies d'abord sont codifiées permettant une meilleure sûreté de pose, et la diminution de la courbe d'apprentissage. (Fig. 3 à 6).

Les deux voies d'abord principales de la trapézo-métacarpienne chirurgicale sont la voie latérale, et la voie antérieure, popularisée par Gedda-Möberg.

Les temps importants, communs à chaque voie d'abord et à chaque type de prothèse, sont l'exposition du trapèze, afin d'être à l'aise lors du centrage de la cupule, la résection des calcifications et ostéophytes présents, le contrôle radiographique peropératoire, notamment pour les premiers cas, lors de la préparation trapézienne. Les tests de stabilité prothétique avant fermeture, notamment en extension et en opposition pouce/pli de flexion palmaire en regard du 5ème doigt.

## Résultats

Au sein de cette génération, certains modèles ont des résultats décevants, principalement les couples métal/métal, ou à cupule vissée (10-13) mais également les modèles en céra-

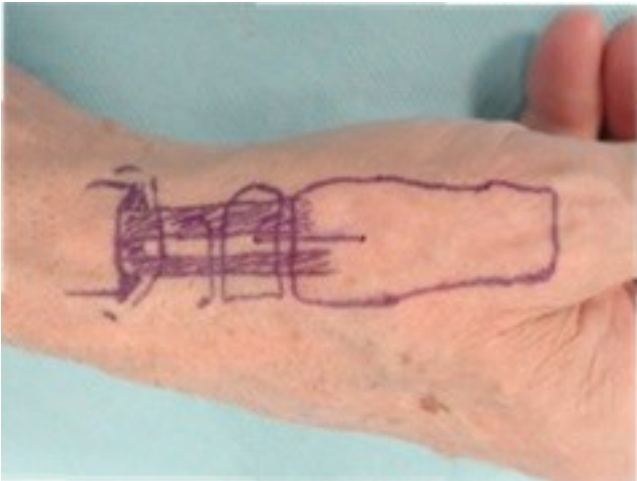


Figure 3 : Abord latéral de la trapézo-métacarpienne.

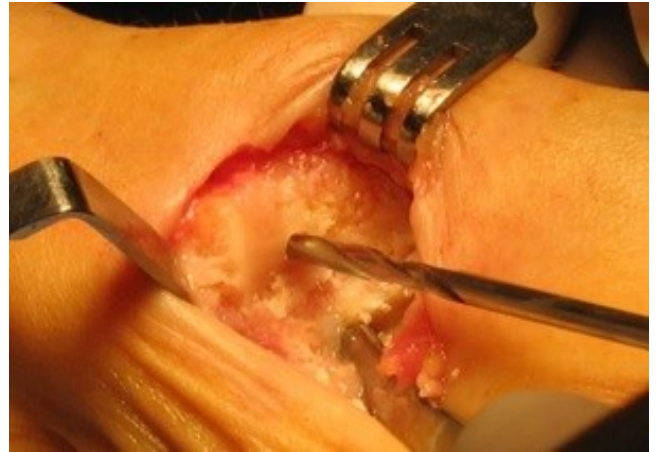

Figure 4 : Exposition/préparation du trapèze (Dr. B. Lussiez).

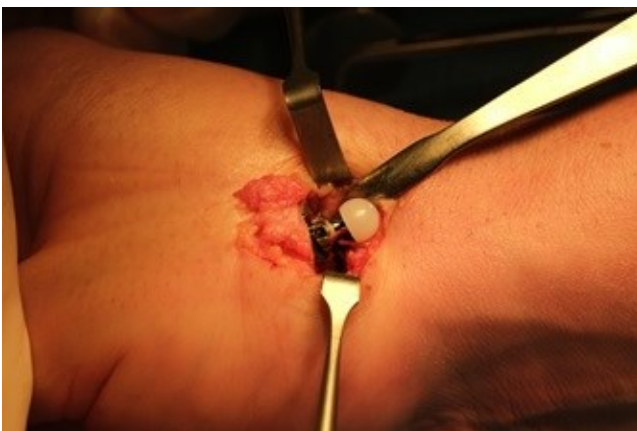

Figure 5 : Prothèse TM couplée avant réduction (Dr. B. Lussiez).

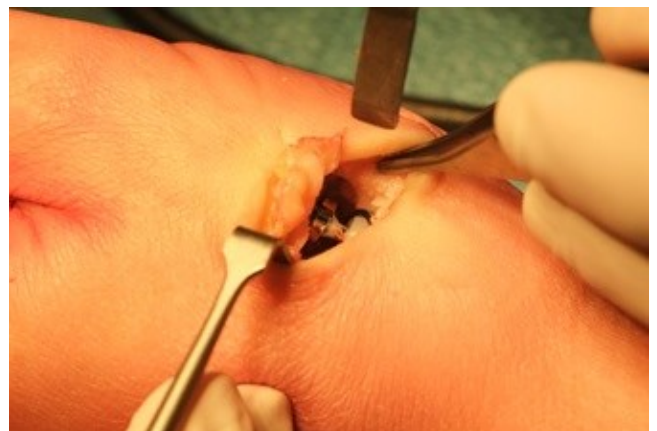

Figure 6 : Prothèse TM couplée après réduction (Dr. B. Lussiez).

mique (14), ou comportant une pièce siliconée. Enfin certains modèles ne sont plus commercialisés.

Les modèles régulièrement posés ont en revanche fait l'objet d'études prospectives et rétrospectives. Ces analyses ont porté sur :

- les **taux de complication**, entre 3% et 8% (15-19) principalement descelllements trapéziens et luxations ;
- la **comparaison avec les trapézectomies**, analysant la force de la pince pollici-digitale, les mobilités, l'absence de douleurs, et l'aspect esthétique. Trois études récentes concluent à la supériorité des PTM (4,20,21) ;
- les **résultats à long terme** sont encourageants, avec des taux de survie supérieurs à 90% : Martin-Ferrero (17) 93,9% à 10 ans, Maes (18) 86,8% à 10 ans, Moutet (15) 91% à 12,5 ans, Teissier (22) 94,8% à 6,5 ans, et même Johnston (23) avec un taux de survie de 74% à 19 ans de recul moyen ;
- les **reprises** dont le taux est compris entre 3% Teissier (22) avec 5 ans de recul, 6% Lussiez et Ledoux en 2011 avec 5 ans de recul (19) et 11,5% pour Maes (18) Ces taux sont en rapport avec ceux d'autres arthroplasties comme la cheville (17%), le coude (27%), ou l'épaule (7%). La reprise se fait soit par changement de pièce, essentiellement la cupule trapézienne descellée, avec mise en place de greffons osseux autologues prélevés sur l'épiphyse radiale, (Fig.7) soit par trapézectomie en cas d'impossibilité à l'implantation d'une nouvelle pièce (14).

La dernière génération de PTM applique le principe de la double mobilité, déjà utilisée pour la prothèse de hanche, et conçue par Gilles Bousquet en 1975 (24). Ce principe (Fig.8) a pour but de :

- diminuer le risque de descelllement : les contraintes à

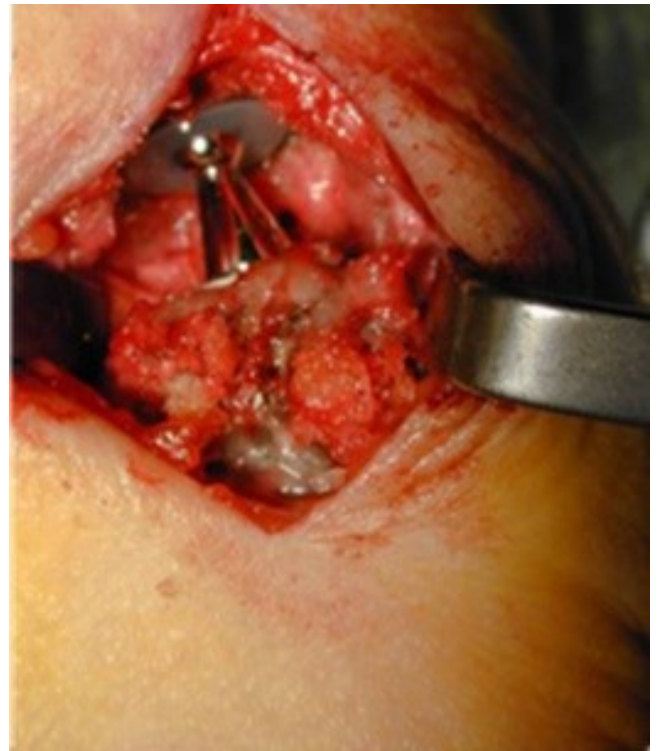


Figure 7 : Reprise prothèse trapézo-métacarpienne avec greffons spongieux autologues (Dr. P. Ledoux).

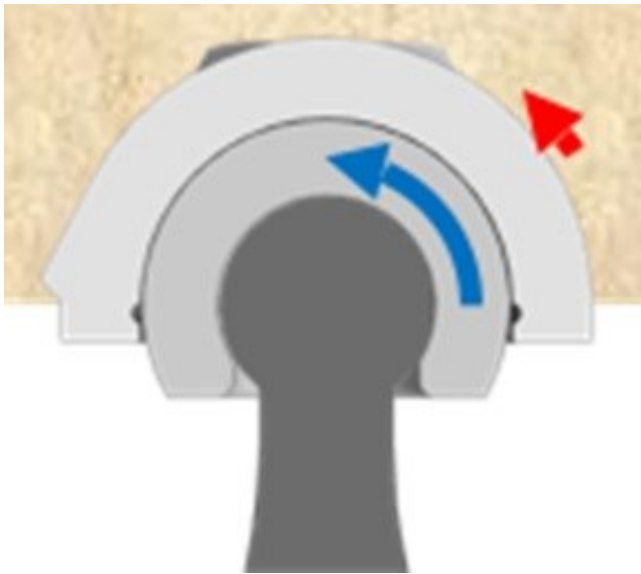


Figure 8 : Schéma de prothèse TM à double mobilité (petite et grande articulation).

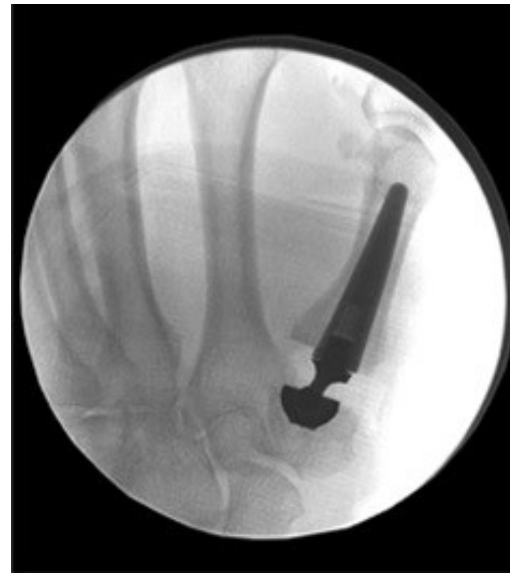

Figure 9 : Prothèse trapézo-métacarpienne à double mobilité (Touch®).

l'interface osseuse induites par le frottement sont réduites, une partie du couple résiduel est absorbée dans la « Grande » articulation, seul un très faible couple subsistant à l'interface os-cupule ;

- diminuer le risque luxant, par augmentation de la distance AB, elle-même dépendant du rayon de l'insert mobile, qui est préassemblé ;
- diminuer l'usure du polyéthylène, par répartition du déplacement angulaire entre petite et grande articulations ;
- augmenter l'amplitude articulaire avec une mobilité totale de l'ordre de 117°.

Plusieurs modèles sont utilisés actuellement, la différence portant principalement sur la forme de la cupule : cylindro-hémisphérique pour la prothèse Touch®, tronconique pour la prothèse Moovis®.

## Indications chirurgicales

Les indications modernes des PTM sont d'abord cliniques puis radiologiques.

### Cliniquement

Les deux motifs principaux sont la **douleur** et la **diminution de la force** des pinces pollici-digitales. La raideur articulaire et l'aspect esthétique sont deux autres motifs secondaires. L'examen clinique doit noter :

- l'âge et les activités professionnelles et de loisir, le côté dominant ;
- les antécédents d'infiltration cortisonnée locale et l'état cutané ;
- la déformation éventuelle du pouce et sa réductibilité (pouce en Z) ;
- les mobilités de la colonne du pouce, comparatives au côté opposé (trapézo-métacarpienne, métacarpo-phalangienne, et interphalangienne) ;
- l'indice d'opposition de Kapandji ;
- l'étude des forces de serrage, notamment le « Key-pinch » ;
- le « Quick-DASH ».

### Radiologiquement

Le bilan permet de :

- définir le type d'arthrose : centrée ou excentrée ;

- juger de l'état des articulations proximales et distales à la trapézo-métacarpienne (STT, MP, IP) ;
- bien visualiser l'existence de calcifications, et/ou d'ostéophytes, qui seront à réséquer ;
- mesurer la hauteur du trapèze ;
- évaluer la qualité de l'os, notamment du trapèze à la recherche d'une ostéoporose ou de kyste intra-osseux.

Les classifications des rhizarthroses sont diverses : Les indications généralement admises sont : classification de Dell (25) : stades II, III, IV, Eaton et Littler (26) stades II et III, Comtet (27) : stades I et II, Allieu (28) : stades TMA 2 et 3 quelle que soit la subluxation TMIO à TMI3.

Plus importants à considérer sont : l'atteinte de la **STT associée**, contre-indication à la PTM pour certains, l'**arthrose associée de la MP** et qui nécessiterait une arthrodèse de celle-ci, contre-indication pour la majorité des opérateurs, la **qualité osseuse**, et les **dimensions du trapèze**, notamment sa hauteur qui doit idéalement être supérieure à 7/8 mms minimum. C'est insister sur la qualité des clichés radiographiques, effectués selon les incidences de Kapandji.

## Chiffres

Pour connaître le nombre de PTM actuellement posées en France deux sources sont possibles : le Code LPP (Liste des Produits et Prestations), et les Sociétés qui commercialisent ces prothèses.

Par le code *Implants trapézo-métacarpiens métalliques*, les chiffres recueillis étaient de 691 poses en 2006, et 861 en 2007. Par recueil auprès des sociétés commerciales ils étaient de 2412 poses en 2006, 2802 en 2007 et 2953 en 2008 (19). L'estimation actuelle est de plus de 6000 PTM posées en France annuellement. Cette augmentation du nombre de prothèses trapézo-métacarpiennes en France doit rendre les chirurgiens orthopédistes et chirurgiens de la main très prudents dans leurs indications, en expliquant bien aux patients les bénéfices attendus, mais également les possibilités d'échec et de reprise, et très rigoureux dans leur technique.

## Conclusion

Les prothèses TM couplées font désormais partie de l'arsenal chirurgical de la rhizarthrose (Fig.9) avec des résultats comparables voire supérieurs aux techniques classiques. Les indi-

cations principales sont les douleurs et la diminution de la force des pinces pollici-digiales. Plusieurs modèles sont actuellement référencés, mais certains modèles ont disparu. Il est donc impératif que les chirurgiens qui décident de cette indication le fassent en informant bien leur patient des avantages mais aussi des échecs et des possibilités de reprise, en choisissant un modèle référencé, et en acquérant la technique auprès de confrères d'expérience.

## Références

- Hansen TB, Kirkeby L. No correlation between severity of preoperative changes in the trapeziometacarpal joint and short-term clinical outcome after total joint arthroplasty. *Hand Surgery and Rehabilitation* 2016;35:16-20.
- Gervis WH. Excision of the trapezium for osteoarthritis of the trapeziometacarpal joint. *J Bone Joint Surg (Br)* 1949;31:537-9.
- Muller GM. Arthrodesis of the trapeziometacarpal joint for osteoarthritis. *J Bone Joint Surg Br.* 1949;31B:540-2.
- De Smet L, Sioen W, Spaepen D, van Ransbeek H. Treatment of basal joint arthritis of the thumb : trapeziectomy with or without tendon interposition/ligament reconstruction. *Hand Surg.* 2004;9:5-9.
- Rizzo M, Moran SL, Shin AY. Long-term outcomes of trapeziometacarpal arthrodesis in the management of trapeziometacarpal arthritis. *J Hand Surg Am.* 2009;34:20-6.
- Swanson AB, de Groot Swanson G, Watermeier JJ. Trapezium implant arthroplasty. Long term evaluation of 150 cases. *J Hand Surg (Am)* 1981;6:125-41.
- Bellemère P, Gaisne E, Loubersac T. Pyrocardan implant : free pyrocarbon interposition for resurfacing trapeziometacarpal joint. *Chir Main* 2011;30:528-35.
- Comtet JJ, Cheze L, Rumelhart C, Dumas R. Proposition d'un système d'axes articulaires pour l'étude des mobilités de l'articulation trapézo-métacarpienne. *Chir Main* 2006;25:22.
- Caffinière de la JY. Prothèse totale trapézo-métacarpienne. *Rev Chir Orthop Reparatrice Appar Mot* 1974;60:299-308.
- Hernandez-Cortes P, Pajares-Lopez M, Robles-Molina MJ et al. Two-year outcomes of Elektra prosthesis for trapeziometacarpal osteoarthritis: a longitudinal cohort study. *J Hand Surg Eur.* 2012;37:130-7.
- Klahn A, Nygaard M, Gvozdenovic R. et al. Elektra prosthesis for trapeziometacarpal osteoarthritis: a follow-up of 39 consecutive cases. *J Hand Surg Eur* 2012;37:605-9.
- Huang K, Hollevoet N, Giddins G. Thumb carpometacarpal joint arthroplasty: a systematic review. *J Hand Surg Eur.* 2015;40:338-50.
- Thillemann JK, Thillemann TM, Munk B. et al. High revision rates with the metal-on-metal joint prosthesis *J Hand Surg Eur.* 2016;41:322-27.
- Kaszap B, Daecke W, Jung M. Outcome comparison of primary trapeziectomy versus secondary trapeziectomy following failed total trapeziometacarpal joint replacement. *J Hand Surg Am.* 2013;38:863-71.
- Moutet F, Corcella P, Pradel A et al. La prothèse Roseland® : Principe, évolution, technique et résultats. *Chir Main* 2011;30 Suppl:65-9.
- Goubau J, Benis S, Tchurukdjian A et al. La prothèse Ivory®: résultats à plus de cinq ans de recul. Etude multicentrique. *Chir Main* 2011;30 Suppl:55-8.
- Martin-Ferrero M. Ten-year long-term results of total joint arthroplasties with Arpe® implant in the treatment of trapeziometacarpal osteoarthritis. *J Hand Surg Eur* 2014;39:826-32.
- Maes C, Dunaud JL, Moughabghab M, et al. Results of the treatment of basal thumb osteoarthritis by Rubis® II prosthesis after more than 5 years. A retrospective study of 118 cases. *Chir Main* 2010;29:360-5.
- Lussiez B. Analyse radiologique de deux types de cupules trapéziennes. A propos de 50 cas. *Chir Main* 2011;30 Suppl:86-90.
- Ulrich-Vinther M, Puggaard MS, Lange B. Prospective 1 year follow-up study comparing joint prosthesis with tendon interposition arthroplasty in treatment of trapeziometacarpal osteoarthritis. *J Hand Surg Eur.* 2009;34:503-5.
- Jager T, Barbary S, Dap F et al. Evaluation of postoperative pain and early functional results in the treatment of carpometacarpal joint arthritis. Comparative prospective study of trapeziectomy vs Maia® prosthesis in 74 female patients. *Chir Main.* 2013;32:55-62.
- Teissier J, Alkar F. La prothèse trapézométacarpienne Maia®

dans la rhizarthrose. Revue de 100 prothèses à plus de 3 ans. *Chir Main* 2011;30 Suppl:77-82.

- Johnston P, Getgood A, Larson D. et al. De la caffinière thumb trapeziometacarpal joint arthroplasty : 16-26 year follow-up. *J Hand Surg Eur.* 2012;37:621-24
- Farizon F, De Lavison R, Azoulay JJ, Bousquet G. Results with a cementless alumina-coated cup with dual mobility. A twelve-year follow-up study. *Int Orthop.* 1998;22:219-24.
- Dell PC, Brushart TM, Smith RJ. Treatment of trapeziometacarpal arthritis : results of resection arthroplasty. *J Hand Surg.* 1978;3:243-9.
- Eaton RG, Littler JW. Ligament reconstruction for the painful thumb carpometacarpal joint. *J Bone Joint Surg* 1973;55:1655-66.
- Comtet JJ, Gazarian A, Fockens W. Définition et classification des rhizarthroses. Etude critique et propositions. Conséquences thérapeutiques. *Chirurgie de la Main* 2001;20:5-10.
- Allieu Y. Classification des formes anatomo-radiologiques de la rhizarthrose. *Chir Main* 2011;Suppl:9-16.

## Discussion en séance

### Commentaires d'Adeline Cambon-Binder

*Service de chirurgie orthopédique et traumatologie - SOS main - Hôpital Saint-Antoine Paris.*

Monsieur le président, Monsieur le secrétaire général, Chers Maîtres,

Je vous remercie de m'avoir invité à commenter l'allocution de Bruno Lussiez sur un sujet qui m'intéresse tout particulièrement : les prothèses trapézo-métacarpiennes.

Ce que j'ai apprécié tout d'abord dans votre présentation, cher confrère, c'est votre historique des prothèses TM, en insistant bien sur les échecs relatifs de certains des premiers modèles expliquant probablement la réticence de certains de mes maîtres en chirurgie de la main quant à l'utilisation de ces prothèses encore aujourd'hui.

Or vous, Bruno Lussiez, vous vous êtes particulièrement investi dans la promotion de cette technique, au sein de la profession, afin de lutter contre une tendance de certains irréductibles à vouloir « jeter le bébé avec l'eau du bain ».

En effet, vous avez insisté sur les principaux avantages de la prothèse comparativement à l'indication concurrente reine (la trapézectomie) :

- Le premier avantage est la rapidité de la récupération fonctionnelle dans les suites. Ici, une vidéo d'une patiente que j'avais opérée d'une rhizarthrose bilatérale avec d'un côté une trapézectomie et de l'autre une prothèse TM, avec un résultat objectif symétrique. Je lui avais demandé son côté préféré : elle avait indiqué la prothèse car sa convalescence avait été beaucoup plus rapide.
- Le second avantage est la possibilité de reprise en cas d'échec, avec réalisation d'un changement de prothèse ou d'une trapézectomie. Kaszaps a montré ainsi en 2013 que les résultats des trapézectomies secondaires ne différaient pas de ceux des trapézectomies réalisées en première intention. En revanche, les possibilités de reprise en cas d'échec de trapézectomie sont plus limitées.

Certains points cependant méritent d'être éclaircis et prêtent encore à discussion.

- Le principal est la bonne indication de la prothèse, du point de vue du terrain. Pour la majorité des chirurgiens de la main actuellement, le jeune âge du patient (et on peut se demander ce que jeune signifie) et l'importance de l'activité manuelle de force représentent une contre-indication à la réalisation d'une arthroplastie, dans le mesure où les quelques descellements d'implants observés dans les séries de bon recul surviennent principalement dans ces populations. Ces constatations ne sont pas surprenantes au vu du surcroît de contraintes appliquées sur un implant substituant un centre de rotation fixe à une articulation dont le centre de rotation est variable en raison de sa forme de cardan et d'un certain degré de laxité physiologique.

- Par ailleurs, vous avez indiqué que les résultats en terme de force de pinch étaient meilleurs après prothèse qu'après trapézectomie, mais les rares études comparatives ayant été faites rapportent des résultats à un recul faible (6 mois pour Jager, 1 an pour Ulrich-Vinther) alors qu'on sait que le résultat définitif d'une trapéziectomie s'apprécie après au moins 6 mois.
- En conséquence, je crois que le caractère extrêmement prometteur des plus récentes études rapportant des résultats à long terme des prothèses ne doit pas nous faire tomber dans un excès d'enthousiasme consistant à en proposer à tous les patients indépendamment de leur demande fonctionnelle. Et votre remarque sur l'importance de mettre en place des registres de prothèses trapézo-métacarpiennes va tout à fait en ce sens. A l'heure où les nouveaux modèles de prothèses TM apparaissent régulièrement sur le marché, la sécurité des patients doit rester notre priorité, si l'on considère les déboires qu'on a pu observer encore relativement récemment avec certains modèles de prothèses de hanche.
- Cette question du terrain a été peu développée dans votre argumentation (reste au centre de la décision thérapeutique) et j'aimerais que vous nous donniez votre sentiment à ce sujet et nous précisiez vos indications respectives de prothèses et de trapézectomies.
- Le second point qui m'a interpellé dans votre exposé est la possibilité de correction je dirais « automatique » du pouce en Z lors de l'arthroplastie, dont l'explication physiopathologique ne me paraît pas totalement claire. Ma seconde question est donc : dans quels cas de pouce en Z peut-on espérer une correction du seul fait de la prothèse trapézo-métacarpienne, et dans quels cas ajoutez-vous un geste complémentaire de type ligamentoplastie, ou effectuez-vous une arthrodèse MP qui représente une contre-indication théorique à la mise en place d'un implant TM ?
- Enfin, j'aimerais que vous nous reprecisiez comment vous intégrez la notion d'instabilité trapézo-métacarpienne avec subluxation dans votre stratégie thérapeutique : dans quels cas vous conduit-elle à ne pas poser de prothèse, et dans quels cas à modifier simplement la technique chirurgicale de pose ?